

# OXYSAFE – Wirksame Therapie durch aktive Sauerstofftechnologie

**Bei Parodontitis- und Periimplantitis-Therapieverläufen gibt es Patientenfälle, die uns als Behandler besonders herausfordern. Umso mehr sind wir gefragt und gleichzeitig motiviert, das beste klinische Behandlungsergebnis für unsere Patienten zu erzielen.**

**Text/Bilder** Sabrina Schneider

Bei folgendem Fall konnten wir nach der Durchführung zahlreicher verschiedener, herkömmlicher Behandlungsmethoden keine Verbesserung der Entzündungswerte erkennen. Daher waren wir mutig und nutzten die Möglichkeit, eine alternative Therapie mittels – uns bis dahin unbekannter – aktiver Sauerstofftechnologie auszuprobieren.

Das Produkt Oxysafe Professional (Hager & Werken, Duisburg) bot uns neue Möglichkeiten, die Parodontitis- und Periimplantistherapie positiv zu beeinflussen.

Durch aktive Sauerstofftechnologie erzielt man eine rasche Reduktion der Taschentiefe inklusive Taschendesinfektion ohne Anwendung von Antibiotika und CHX (Chlorhexidindigluconat).

Das Oxysafe Professional Kit besteht aus einem Gel, gebrauchsfertig in Spritzen (à 1 ml) und einem Liquid (250 ml), welches zur häuslichen Anwendung verwendet wird (siehe Abb. 1).

Bei dem in Abbildung 2 dargestellten Patientenfall stellte sich Anfang des Jahres ein männlicher Patient im Alter von 70 Jahren in unserer Praxis vor. Die Anamnese ergab, dass er Prädiabetiker und Raucher ist. Nach Diagnose einer chronischen Parodontitis erfolgte die Initialbehandlung mit anschließender Parodontitistherapie. Die häusliche Compliance war gut und die Therapie mit CHX 0,2 Prozent erzielte kurzfristig ihre Wirkung. Nach Abschluss der Behandlung erfolgte ein dreimonatiger Recallintervall zur parodontalen Nachsorge. Trotz des engmaschigen Recalls und guter Compliance stieg der BOP Wert nach kurzer Zeit wieder auf 33 Prozent an. Daher hielt ich es für eine gute Möglichkeit, durch andere

Therapieansätze ein positives Behandlungsergebnis zu erzielen. Ich fasste den Entschluss, das Produkt Oxysafe Professional anzuwenden.

Bei der Behandlung in der zahnärztlichen Praxis erfolgte zuerst die Reinigung der Zahnfleischtaschen maschinell mit einem Ultraschallsystem, manuell unterstützt mit Gracey Küretten (Abb. 3). Anschließend folgte die erste Applikation des Oxysafe Gels. Nach einer Einwirkzeit von fünf Minuten wird die Zahnfleischtasche mit Kochsalz wieder ausgespült. Erst dann erfolgt die zweite Applikation des Gels, welches nun in der Tasche verbleibt (Abb. 4).

Durch die aktive Sauerstofftechnologie werden ausschließlich anaerobe Bakterien zerstört. Die Regeneration von entzündetem Gewebe wird durch den hohen Sauerstoffanteil unterstützt.

### Vorteile von Oxysafe im Überblick

- schnelle Reduktion der Taschentiefe und Taschendesinfektion
- ohne Antibiotika (keine Resistenzbildung), ohne CHX
- langfristiges Behandlungsergebnis
- wissenschaftlich und klinisch erprobt
- nicht zytotoxisch (wirkt nicht als Zellgift für gesundes Gewebe)
- einfache Anwendung
- sowohl bei Rauchern und Nichtrauchern identische Behandlungserfolge
- angenehmer Geschmack

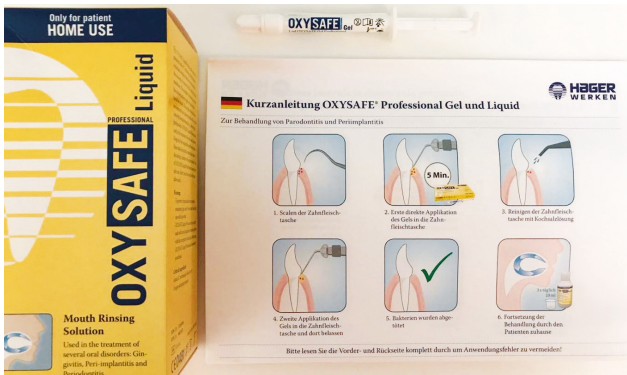

Abb. 1: Das OxySAFE Professional Kit

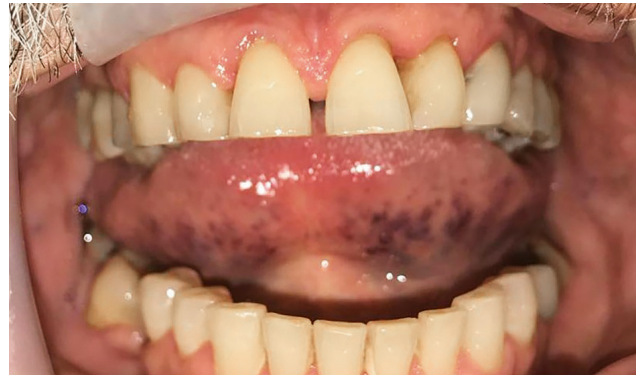

Abb. 2: Situation vor Therapie

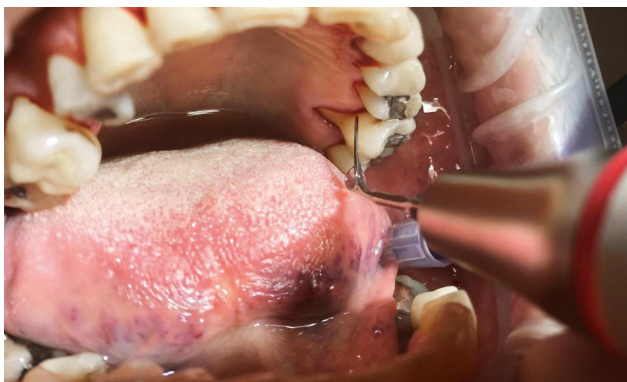

Abb. 3: Reinigung der Taschen

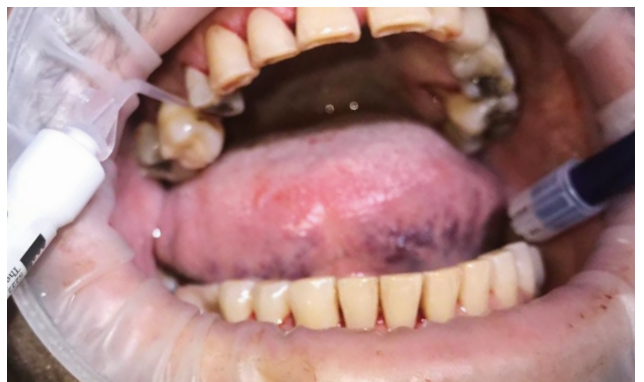

Abb. 4: Erste Applikation des OxySAFE Gels




Abb. 5: Ergebnis der Behandlung - Der BOP-Wert sank auf 8 Prozent.

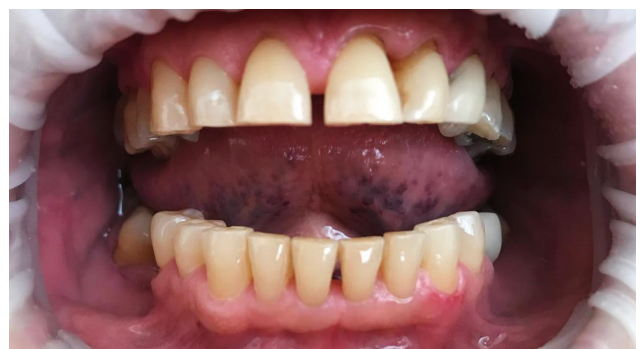

Abb. 6: Klinische Abschlussituation

Für ein dauerhaftes und besseres Therapieergebnis erfolgte die Fortsetzung der Behandlung mit OxySAFE Liquid. Das ist eine Mundspülung, die häuslich direkt nach der Behandlung zweimal täglich, morgens und abends nach dem Zähneputzen zur Nachsorge angewendet wird.

Ziel der Mundspülung ist es, langfristig genügend Aktivsauerstoff in die Zahnfleischtaschen abzugeben, um eine Reinfektion zu vermeiden. Nach Abschluss der Behandlung erzielten wir eine deutliche Reduktion der Taschentiefe und der BOP-Wert sank auf acht Prozent (Abb. 5). Der Patient empfand die Behandlung sowohl in der Praxis als auch häuslich als sehr angenehm in Anwendung und Geschmack. Positiv zu bewerten

ist ebenso, dass durch die aktive Sauerstofftherapie bei Rauchern und Nichtrauchern identische Behandlungserfolge erzielt werden (Abb. 6).



**Sabrina Schneider**

Dentalhygienikerin

Ästhetische Zahnheilkunde  
 Dr. Nothelfer, Dr. Brandes & Dr. Grimm  
 Eisenbahnstraße 28 · 77815 Bühl