

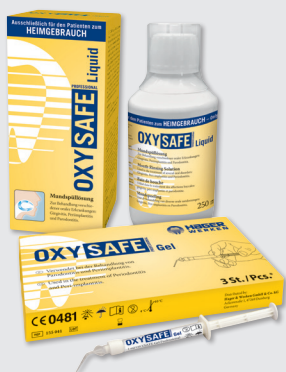# OXYSAFE® Professional – Erfahrungsberichte einer Dentalhygienikerin

Autorin / Bilder: DH Anka Jessen, Zahnarztpraxis Kerstin Dahlke-Kragelund, Großenwiehe.



## Anka Jessen (Dentalhygienikerin), Großenwiehe

- 1990 – 1993 Ausbildung zur Zahnmedizinischen Fachangestellten
- 2004 – 2011 ZFA, Assistenz und Kinderprophylaxe
- 2010 – 2011 Aufstiegsfortbildung zu Zahnmedizinischen Prophylaxeassistentin, Zahnärztekammer Schleswig-Holstein
- 2011 – 2014 Tätigkeit als Prophylaxeassistentin (ZMP)
- 2013 – 2014 Aufstiegsfortbildung zur Dentalhygienikerin, NFI, Hamburg
- 2014 – 2016 Tätigkeit als Dentalhygienikerin
- Seit 2014 Mitglied bei der Deutschen Gesellschaft für Dentalhygieniker/Innen e.V. (DGDH)
- 2016 bis heute Dentalhygienikerin (DH) Kerstin Dahlke-Kragelund, Großenwiehe
- 2020 Zertifizierte Dentalhygienikerin, Deutsche Gesellschaft für Dentalhygieniker/Innen e.V. (DGDH)

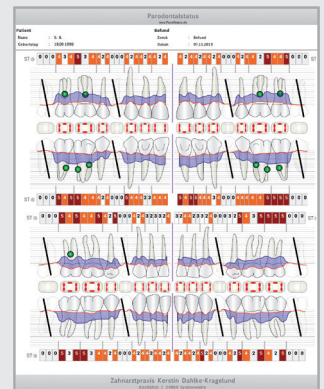


## Parodontitis Therapie mit adjuvanter Anwendung von OXYSAFE

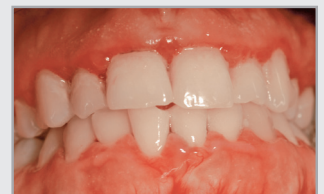Ich arbeite in einer prophylaxe-orientierten Zahnarztpraxis, und da die Parodontitis eine weitverbreitete Krankheit ist, die allzu häufig erst zu spät erkannt wird, gibt es für das ganze Prophylaxeteam viel zu tun. Wir arbeiten immer nach neuesten Erkenntnissen und sind neuen Behandlungsmethoden gegenüber sehr aufgeschlossen. So habe ich auch nicht lange gezögert eine CHX und antibiosefreie Innovation auszuprobieren, als ich erfuhr, dass es mit OXYSAFE Professional einen neuen, vielversprechenden Ansatz in der Parodontaltherapie gibt. Im Nov. 2019 stellte sich eine 20-jährige Patientin das erste Mal in unserer Praxis vor. Sie ist sehr ängstlich und hat aufgrund dessen lange keine Zahnarztpraxis besucht. Beim Anfangsbefund lagen ein generalisiertes Sondierungsbluten, Sondierungstiefen bis zu 5 mm und ein generalisierter, regelmäßiger Knochenabbau von bis zu 30% vor. Die Mundhygiene war unzureichend, und es waren Konkremente sicht- und tastbar. Der BOP lag bei 90% und der API wies 98% auf. Die Diagnose lautete Parodontitis: Staging II / Grading B.

### 1. Fall

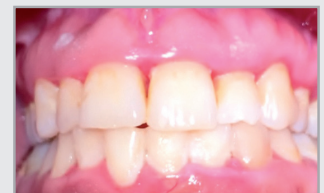Zunächst erfolgten Aufklärung, Mundhygieneinstruktionen und Vorbehandlungen. Die Schmerzempfindlichkeit bei der Patientin ist sehr ausgeprägt, sodass bei den Initialtherapien die lokale Schmerzausschaltung mit Oraqix Parodontal-Gel (Dentsply-Sirona) angewendet wurde. Nach der 2. Initialtherapie verbesserte sich der BOP auf 58 %, wobei die Mundhygiene immer noch insuffizient war mit einem API von 86 %. Nach umfangreichen Mundhygieneinstruktionen empfahlen wir die Verwendung einer Schallzahnbürste, sowie das Pflegen der Interdentalräume (miradent L-Prox, Hager & Werken) und die Reinigung der Zunge (Zungenreiniger, Zantomed) und vereinbarten einen weiteren Termin, um die Mundhygiene zu optimieren. Doch dann kam uns die Pandemie (Covid 19) dazwischen. Ich sah die Patientin zur 3. Initialtherapie Anfang Mai 2020 wieder und die Parodontitistherapie erfolgte Ende Mai 2020. Die Behandlung erfolgte an zwei aufeinander folgenden Tagen, unter Lokalanästhesie. Ich ging wie folgt vor: Nach dem Scaling und Rootplaning mit Ultraschall- (Cavitron, Dentsply-Sirona) und Gracey- Kurettten (PDT Micro Mini, Zantomed) erfolgte die Anwendung des OXYSAFE Gels (Hager & Werken). Es wurde für fünf Minuten in die vorhandenen Taschen appliziert. Die Applikation ist sehr einfach, denn das Gel wird in einer gebrauchsfertigen Spritze mit einer feinen und soglich biegsamen Kunststoffkanüle geliefert. Die Konsistenz ist optimal, um im Behandlungsgebiet zu verbleiben, damit der Aktivsauerstoff durch den Kontakt mit der Mundschleimhaut aktiviert wird und die schädlichen anaeroben Bakterien somit auch tief in der Tasche eliminiert werden können. Nach fünf Minuten spülte ich die Taschen mit NaCl, das ich mir in einer Spritze mit stumpfer Kanüle aufgezogen hatte, aus. Dann wurde das OXYSAFE Gel wieder in alle Taschen appliziert, wo es verblieb. Für die häusliche Hygiene wurde die Patientin angewiesen zwei Wochen lang morgens und abends mit der OXYSAFE Mundspüllösung zu spülen. Bei den Nachkontrollen eine Woche und zwei Wochen nach der Parodontitistherapie, zeigte sich ein gutes Behandlungsergebnis. Die Patientin war sehr zufrieden mit der Mundspülung, sie hat nicht so gebrannt wie vorherige Mundspüllösungen und hinterließ ein gutes Mundgefühl. Drei Monate nach der Parodontitistherapie erfolgte die Reevaluation. Das Behandlungsergebnis war sehr gut, der BOP lag bei 15% und der API wies 25% auf, die Sondierungstiefe reduzierte sich auf < 3mm. Fazit: Durch die einfache Anwendung und gute Akzeptanz der Patientin, bin ich sehr zufrieden mit dem Ergebnis. Da ich vorher CHX Anwenderin war, das leider auch viele Nebenwirkungen aufweist, bin ich von diesem Produkt überzeugt. Als adjuvante Therapie werde ich es in mein Behandlungskonzept einbinden.



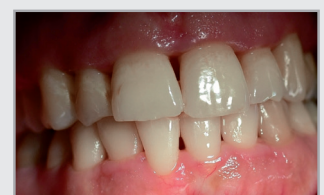Dokumentierter Parodontalstatus mittels Parostatus



Ausgangssituation November 2019



Situation vor der 2. Initialtherapie Februar 2020



Situ zur Reevaluation Juli 2020

# OXYSAFE® Professional – Erfahrungsberichte einer Dentalhygienikerin

Autorin / Bilder: DH Anka Jessen, Zahnarztpraxis Kerstin Dahlke-Kragelund, Großenwiehe.



## Anka Jessen (Dentalhygienikerin), Großenwiehe

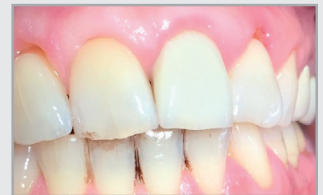- 1990 – 1993 Ausbildung zur Zahnmedizinischen Fachangestellten
- 2004 – 2011 ZFA, Assistenz und Kinderprophylaxe
- 2010 – 2011 Aufstiegsfortbildung zu Zahnmedizinischen Prophylaxeassistentin, Zahnärztekammer Schleswig-Holstein
- 2011 – 2014 Tätigkeit als Prophylaxeassistentin (ZMP)
- 2013 – 2014 Aufstiegsfortbildung zur Dentalhygienikerin, NFI, Hamburg
- 2014 – 2016 Tätigkeit als Dentalhygienikerin
- Seit 2014 Mitglied bei der Deutschen Gesellschaft für Dentalhygieniker/Innen e.V. (DGDH)
- 2016 bis heute Dentalhygienikerin (DH) Kerstin Dahlke-Kragelund, Großenwiehe
- 2020 Zertifizierte Dentalhygienikerin, Deutsche Gesellschaft für Dentalhygieniker/Innen e.V. (DGDH)

## 2. Fall

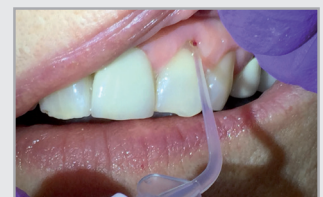Im Rahmen einer professionellen Zahnreinigung stellte sich eine 57-jährige Patientin bei mir in der Praxis vor. Durch multiple Rezessionen und Kronenränder war die Gingiva gereizt und lokal geschwollen. Zunächst erfolgte hier eine Mundhygieneinstruktion zur Vermeidung weiteren Schmelzverlustes. Nach der Zahnreinigung wurde der weitere Therapieverlauf besprochen. Die Zahnhäse an 12 und 22 sollen mit Zahnhalsfüllungen versehen werden. Um eine reizlose Gingiva zu erhalten, wurde die Anwendung von OXYSAFE Gel empfohlen.

Das OXYSAFE Gel wurde auf alle gereizten Areale appliziert und für fünf Minuten dort belassen. Danach wurde das Gel mit NaCl aus der Region gespült, dann erneut appliziert und dort belassen. Um die antibakterielle Wirkung und Wundheilung aufrecht zu erhalten, erhielt die Patientin die OXYSAFE Mundspülung für Zuhause. Mit dieser sollte sie zwei Wochen lang morgens und abends spülen.

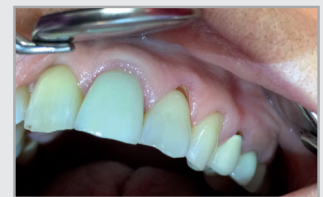Nach zwei Wochen wurde die Patientin wieder einbestellt, die Gingiva war reizlos, sodass die Zahnhalsfüllungen ohne weiteres gelegt werden konnten.



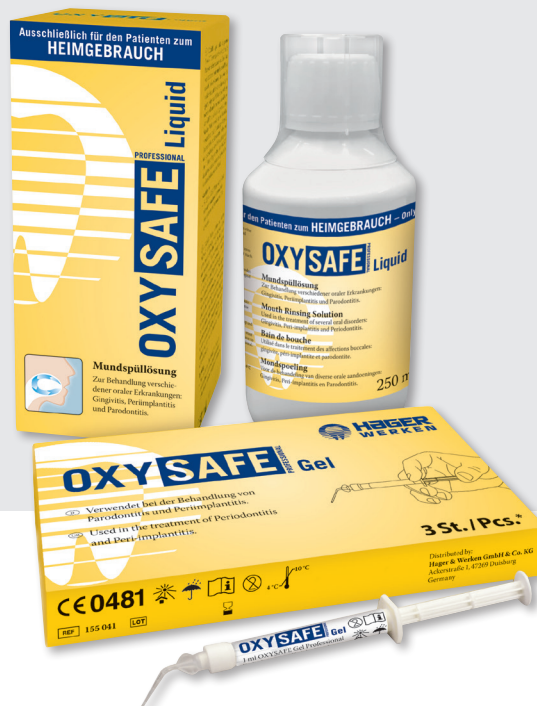Gereizte Gingiva aufgrund von Rezessionen, keilförmigen Defekten und Kronenrändern



Applikation OXYSAFE



Reizlose Gingiva nach Therapie



OXYSAFE Intro Kit, 3 x 1 ml Gel  
3 x 250 ml Liquid + 3 x Kanüle REF 155 040

OXYSAFE Gel, 3 Spritzen à 1 ml REF 155 041

OXYSAFE Liquid, 250 ml REF 155 042

