

Neue Behandlungsmöglichkeiten mit aktiver Sauerstofftechnologie

In der Parodontitis- und Periimplantitisbehandlung gibt es immer wieder Patienten und klinische Fälle, die uns als Behandler herausfordern und gleichzeitig höchst motivieren. Wenn nach verschiedenen Behandlungsmethoden noch immer keine signifikante Besserung des Entzündungszustands erkennbar ist, liegt die Überlegung nahe, standardisierte Behandlungsabläufe durch die Anwendung innovativer Technologien zu ergänzen und zu versuchen, ein noch individuelleres Patientenkonzept zu schaffen.

Autorin: Birgit Thiele-Scheipers

OXYSAFE Professional (Hager & Werken) gehört nach meinen persönlichen Erfahrungen sicherlich zu den wirksamsten und effizientesten neuen Produkten in der erfolgreichen Parodontitis- und Periimplantistherapie. Durch die aktive Sauerstofftherapie kommt es zur schnellen Wundheilung und Reduktion der Taschentiefe. Für die unmittelbare Behandlung in der Praxis gibt es das OXYSAFE Gel Professional in handlichen 1ml-Spritzen zur direkten Tascheninstillation. Für die Weiterbehandlung in der häuslichen Anwendung erhält der Patient zusätzlich die OXYSAFE Liquid Professional Mundspülung zur nachhaltigen Therapiebegleitung.

Fallbeispiel aus der Risikogruppe Raucher

Im dargestellten Patientenfall (Raucher) wurde vor zwei Jahren eine aggressive chronische Parodontitis diagnostiziert. Vor Beginn der parodontalen Behandlung wurde die klassische Gabe von Metronidazol eingesetzt (Abb. 1). Die Akzeptanz des Patienten war sowohl in den Vorbehandlungssitzungen als auch in der häuslichen Mundhygiene gut. Die Parodontistherapie mit üblichen CHX-Produkten wie Spüllösung, Gel und CHX-Chips wurde durchgeführt. Der Patient kam im regelmäßigen, dreimonatigem Recall-Intervall

zur parodontalen Nachbehandlung, wobei keine starke Verbesserung des BOP und STI, gerade im OK-Frontzahnbereich, erkennbar wurde. Wir dokumentieren und monitoren sämtliche Patientenfälle mittels des Paro-Status-Systems (Abb. 2). Das hilft uns enorm in der Forensik wie auch der Patientenmotivation durch eine anschauliche Visualisierung sowohl der Anamnese als auch des Therapieverlaufs. Das Behandlungsergebnis verschlechterte sich bis zur dritten Recall-Sitzung wieder. Die Befunde zeigten erneut hohe Entzündungswerte, vor allem im OK-Frontzahnbereich. Die Durchführung eines mikrobiellen

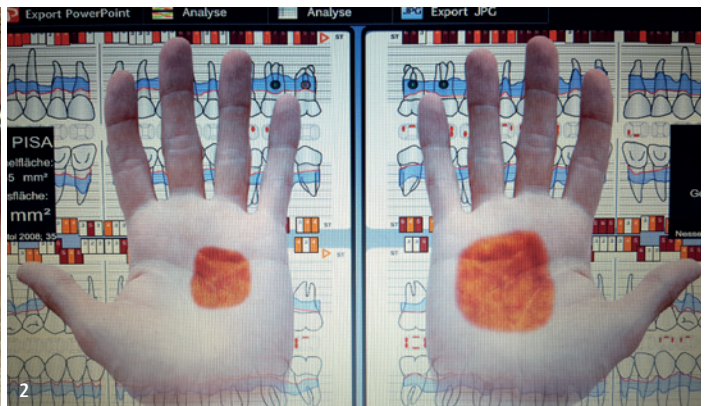
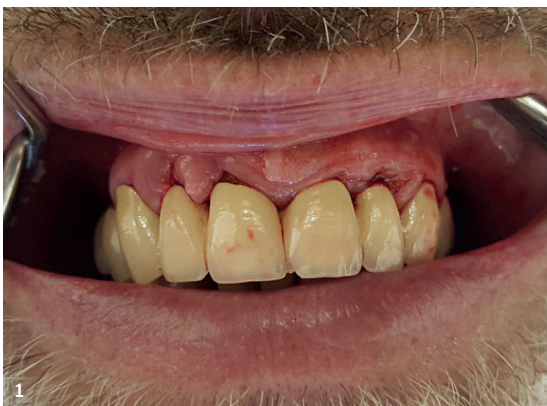

Abb. 1: Patientensituation nach erfolgter Therapie mittels Metronidazol, CHX-Chips, aPDT und anderen Maßnahmen nach dem dritten Recall. **Abb. 2:** Visualisierter Patientenverlauf im ParoStatus-System.

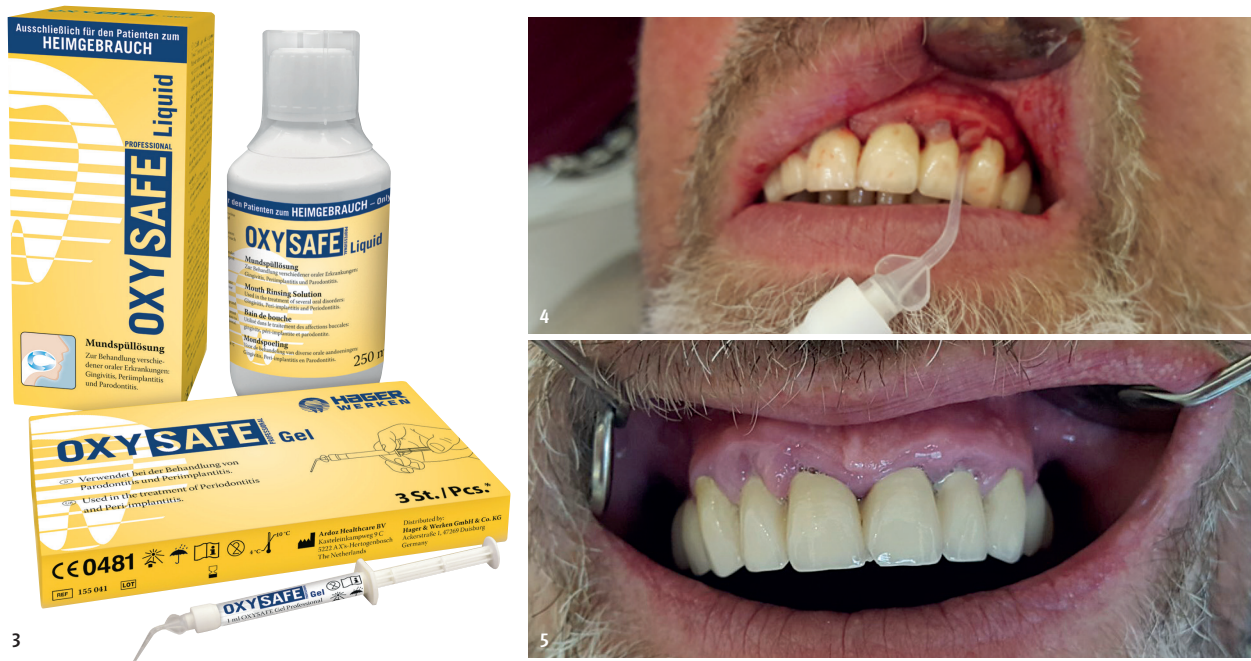

Abb. 3: Sauerstofftherapie mittels OXYSAFE Gel & Liquid (Hager & Werken). Abb. 4: Applikation des OXYSAFE Gels in situ. Abb. 5: Patientensituation drei Wochen nach Beginn der Sauerstofftherapie mittels OXYSAFE Professional.

Tests mittels Entnahme des Sulkusfluids ergab, dass der Patient stark erhöhte Werte bei den anaeroben Bakterien *Porphyromonas gingivalis*, *Campylobacter rectus* und *Tannerella forsythia* nachwies. Die Anwendung mittels Diodenlaser im OK-Frontzahnbereich mit Photodynamischer Therapie verbesserte den Befund kurzfristig. Die Wirkungszeit aller Therapien war jeweils leider nur sehr kurz, die Reinfektion der befallenen Taschen immer wieder festzustellen.

Schädliche Bakterien gezielt zerstören

Auf der IDS in Köln 2017 erfuhren wir erstmals von der aktiven Sauerstofftherapie und dem Präparat OXYSAFE (Abb. 3). Die Sauerstofftherapie (Kohlenwasserstoff-Oxoborat-Komplex) von OXYSAFE Gel und OXYSAFE Liquid durchdringt aufgrund ihrer eigenen Molekularstruktur schnell den Biofilm in der Zahnfleischtasche und bringt den Wirkstoff unmittelbar in die befallenen Bereiche. Die schädlichen Bakterien werden gezielt zerstört, und es wird eine regenerierende Wirkung im entzündeten Gewebe aktiviert. Die Mundflora wird bei der Anwendung durch OXYSAFE Professional nicht negativ beeinflusst, da keine Peroxide oder Radikale verwendet werden und es auch nicht zytotoxisch auf die Zellen wirkt.

Patientenfeedback

Die Akzeptanz der Patienten ist sehr groß, da die Applikation des Gels in der Regel schmerzfrei verläuft. Die Anwendung in der Praxis erfolgt durch die Applikation des Gels in die erkrankten Bereiche (Abb. 4), bis das austretende Gel klar aussieht. Die Einwirkzeit beträgt zwischen drei und fünf Minuten. Danach wird es mit Kochsalzlösung herausgespült und der Applikationsvorgang einmal wiederholt. Das Liquid für die häusliche Weiterbehandlung ist leicht zu dosieren und hat einen angenehmen Geschmack. Langfristig wird somit genügend Aktivsauerstoff in die Zahnfleischtaschen abgegeben, um das Reinfektionsrisiko drastisch zu reduzieren. Bereits drei Wochen nach Beginn der Therapie konnte ein deutlicher Rückgang der Entzündung beobachtet werden. Der Heilungsprozess des gesamten Gingivalbereichs ist deutlich zu sehen und das Zahnfleisch wird wieder rosiger und festigt sich (Abb. 5). Seit diesem beeindruckenden Ergebnis ist OXYSAFE Professional in unserer Praxis fest etabliert. Bei der Risikogruppe „Raucher“ erzielen wir mit der aktiven Sauerstofftherapie genauso hervorragende Ergebnisse wie auch bei den Nichtrauchern.

Info

Übersicht der Anwendungsbereiche und Wirkmechanismen:

- Anwendung bei Mukositis, Parodontitis und Periimplantitis
- Zerstört schädliche anaerobe Bakterien (auch in der Tasche)
- Verändert den Biofilm
- Aktive Sauerstofftechnologie beschleunigt die Wundheilung (ohne Peroxid und Radikale)
- Abnahme von Entzündungen
- Reduktion der Taschentiefe
- Reduziert Plaque
- Ohne Antibiotika und CHX
- Nicht zytotoxisch (nicht als Zellgift für gesundes Gewebe oder probiotische Bakterien wirkend)



KONTAKT

Birgit Thiele-Scheipers (ZMP)
 Praxis für Zahnheilkunde
 Wilderich Theunissen
 Wadersloher Straße 20
 33449 Langenberg